Aus dem pathologischen Institut Basel.
(Vorsteher: Prof. Dr. E. Hedinger.)

Ueber gleichzeitiges primäres Karzinom der Vagina und der Portio uteri

Inaugural-Dissertation
zur
Erlangung der Doktorwürde
der
Hohen Medizinischen Fakultät
der
Universität Basel
vorgelegt von

Heinrich Hofer, pract. Arzt
aus Bern

Basel 1920
Benno Schwabe & Co.
Schweighauserische Buchdruckerei

Aus dem pathologischen Institut Basel.
(Vorsteher: Prof. Dr. E. Hedinger.)

Ueber gleichzeitiges primäres Karzinom der Vagina und der Portio uteri

Inaugural-Dissertation
zur
Erlangung der Doktorwürde
der
Hohen Medizinischen Fakultät
der
Universität Basel
vorgelegt von

Heinrich Hofer, pract. Arzt
aus Bern

Basel 1920
Benno Schwabe & Co.
Schweighauserische Buchdruckerei

Von der medizinischen Fakultät Basel genehmigt auf Antrag von Prof. Dr. E. Hedinger.

Multiple primäre Karzinome sind bekanntlich solche Geschwülste, die sich jede für sich selbständig entwickelt haben, bei denen jede Art der Metastase ausgeschlossen ist.

Die Mitteilungen über multiple primäre Karzinome in der Literatur sind ziemlich zahlreich. Besonderes Interesse haben die primär multiplen Karzinome einzelner Organe oder einzelner Organgruppen, die ihrer physiologischen Funktion nach ein zusammengehörendes System bilden, gefunden; denn hier schien am ehesten eine Möglichkeit vorhanden, in der Frage der Aetiologie des Karzinoms voranzukommen, durch Heranziehen der Beobachtungen über die Einwirkung äußerer Noxen (Arsen, Paraffin, Ruß, Röntgenstrahlen etc.), sowie auch entwicklungsgeschichtlicher Störungen im weitesten Sinne und besonderer Störungen in der physiologischen Funktion. Oft war es bloße Erwartung oder der Kritik nicht standhaltende Spekulation, und es blieb fast immer im Wesentlichen bei einer descriptiv-morphologischen Aufklärung des Falles.

In der Literatur existieren nur zwei Fälle von gleichzeitig im Uterus und in der Scheide (resp. Vulva) primär vorkommenden Karzinomen.

T. Tsuji[1]) beschrieb einen Fall von Plattenepithelkrebs der Portio vaginalis mit gleichzeitigem Bestehen eines histologisch vollständig gleichgebauten, von intakter Vaginalschleimhaut bedeckten Krebsknotens in der Submukosa der Vagina dicht hinter der Harnröhre. Dieser Krebsknoten ging offenbar nicht von der Vaginalschleimhaut aus, sondern ist mit der größten Wahrscheinlichkeit als eine etwas ungewöhnliche Form der Metastase eines primären Portiokarzinoms aufzufassen. (Es bestand außerdem, für unsern Zweck belanglos, bei der gleichen Patientin noch ein Kankroid des rechten Nasenflügels.)

Goldenberg[2]) gibt die rein klinische Schilderung eines Falles, bei dem 12 Jahre früher ein Cervixkarzinom durch vaginale Totalexstirpation operativ entfernt worden war (eine histologisch-anatomische Diagnose dieses Tumors fehlt). Nun kam ein Plattenepithelkarzinom der rechten großen und kleinen Labie zur Beobachtung, das nach Exstirpation nach einem halben Jahre wegen örtlichen Rezidivs nochmals operiert werden mußte.

Während einerseits dieser Fall auch schon als Auftreten eines zweiten primären Karzinoms im Bereiche der äußern Haut und nicht des weiblichen Genitalsystems aufgefaßt

[1]) Tsuji, Beitr. z. Geb. und Gyn. Bd. 14.
[2]) Goldenberg, Diss. Gießen 1903.

werden kann, anderseits der Fall *Tsuji*'s zum mindesten sehr unsicher ist, sind wir in der Lage, einen Fall mitzuteilen, in dem es sich mit der größten Wahrscheinlichkeit um zwei primäre Karzinome im Uterus (Portio) und der Scheide handelt.

Der Krankengeschichte, die ich dem hiesigen Frauenspital (Herrn Prof. Dr. Labhardt) verdanke, entnehme ich die folgenden Angaben: Die 68-jährige Hausfrau Anna W. wurde am 20. V. 1919 auf der gynäkologischen Abteilung des Basler Frauenspitals aufgenommen. Von frühern Krankheiten gab sie an: Mit 20 Jahren Gelenkrheumatismus und darauf folgende Herzkrankheit, später eine chronische rechtsseitige Hüftgelenkentzündung. Vor 33 Jahren hatte die Patientin eine normale Geburt, keine Aborte. Menopause mit 52 Jahren.

Seit letzten März beobachtete die Patientin einen leichten Ausfluß aus ihren Genitalien; derselbe wurde später etwas blutig. Schmerzen im Unterleib hatte sie nie gefühlt. Der Hausarzt machte ihr dann eine Probeexcision. Die histologische Diagnose des hiesigen Pathologisch-anatomischen Institutes lautete auf verhornendes Plattenepithelkarzinom, woraufhin sich die Patientin entschloß, zur Operation ins Spital zu kommen.

Stuhl: regelmäßig. Urin: leichte Inkontinenz. Appetit: gut. Schlaf: ordentlich. Seit ca. 2 Jahren hatte die Patientin an sich eine ziemlich starke Gewichtsabnahme konstatiert, in allerletzter Zeit habe sich diese aber nicht abnorm gesteigert.

Klinisch wurde beim Eintritt folgender Befund erhoben: Die Patientin ist von mäßigem Ernährungszustand, Herz und Lunge ergeben einen normalen Befund. Die Mammae sind atrophisch, das Abdomen weich, nirgends druckempfindlich.

Vulva und Vagina: Der Introitus ist geschlossen, die Scheide kurz. Eine Portio ist eigentlich nicht mehr vorhanden. Das ganze Scheidengewölbe ist ausgefüllt von bröckeligen, unebenen Massen, die sich namentlich links und vorne der Scheide entlang nach unten bis zur halben Höhe ziehen. Rektal fühlt man den Uterus anscheinend in linker Anteflexion, klein, derb, mobil. Die Parametrien scheinen ziemlich frei.

Im Urin kein Eiweiß, kein Zucker.

Am 23. V. 1919 erfolgte die Operation (Hysterektomia totalis vaginalis) durch Herrn Prof. Dr. Labhardt.

Am 27. V. 1919 Exitus letalis.

Sektion: (J.-No. 364, 1919: W.-v. B., Anna, Hausfrau, von Basel, geb. 1851, gest. den 27. V. 1919, 9 h 30 a. m., Sektion am 27. V. 1919, 2 h 30 p. m.)

Die Ergebnisse der Sektion, soweit sie keine direkten Beziehungen zu dem operierten Karzinom haben, sind kurz zusammengefaßt die folgenden:

Status nach vaginaler Totalexstirpation des Uterus: Braune Atrophie des Herzens. Oedem der Lungen. Geringgradige schieferige Induration beider Lungenspitzen. Atelektase des rechten Unterlappens. Geringgradige allgemeine Arteriosklerose. Struma nodosa colloides. Anthrakose der Milz und der Leber. Cholelithiasis. Chronische Tuberkulose der rechten Nebenniere. Multiple Lymphdrüsentuberkulose. (Körniges Lymphom.) Metastasen ließen sich nirgends nachweisen.

Das Operationspräparat wurde dem pathologischen Institut zur Untersuchung übergeben. Es handelt sich um einen kleinen Uterus von $5^1/_2$ cm Länge mit einem $3^1/_2$—4 cm langen Stück Vagina. $^1/_2$ cm unter der Portio zeigt die Vagina an der Hinterfläche einen ungefähr kreisförmigen $2^1/_2$ cm messenden, 4 mm über die benachbarte Schleimhaut prominenten Tumor mit wallartigem Rand. Die Oberfläche zeigt multiple 1—2 mm messende Höckerchen. Im Bereich des Tumors ist die Vagina von grauweißen, trüben Tumormassen durchsetzt, von denen sich etwas trüber Saft abstreifen läßt. Im Zentrum des Tumors reicht dieses grauweiße Gewebe nach außen bis dicht an die Grenze der Vaginalwand. Von diesem Tumor durch eine schmale intakte $7^1/_2$ mm breite Schleimhautzone getrennt findet sich ein weiterer größerer Tumor, der den Rest der hinteren, die rechte seitliche und z. T. auch die vordere Wand der Vagina einnimmt. (Länge $2^1/_2$, Breite 3 cm.) Oberfläche in gleicher Weise feinhöckerig, wie der erste Tumor. Eine Hälfte (an der hintern seitlichen Wand) ist wenig gegen das Lumen der Vagina prominent. Die gesamte Wanddicke mißt hier mit Tumor 3—5 mm. Die zweite Hälfte hart an der Vorderfläche der Vagina, prominiert stärker bis 6—7 mm, Wanddicke hier 12 mm. Auf Schnitt findet man im Bereich des ganzen zweiten Tumors eine 3—6 mm dicke grauweiße, trübe Gewebsschicht, wie im ersten Tumor. Der Rest der vorderen Vaginalwand und die linke Kante derselben sind in einer Breite von ca. 16 mm frei von Tumor.

Die Portio ist wenig ausgesprochen, von dem Vaginaltumor durch deutlich glatte Schleimhaut von ca. 5 mm getrennt. Das Gewebe der Portio ist unregelmäßig höckerig und zerklüftet. Die übrige Schleimhaut des Uterus ist glatt, in der Muskelschicht des Uterus liegt in der vorderen Wand etwas nach vorn von der Mittellinie ein scharf umschriebener kugeliger, derber Knoten von 9 mm Durchmesser, mit faseriger, hellgrauroter, transparenter Schnittfläche (mikroskopisch typisches Leiomyom).

Bei der vorläufigen *mikroskopischen Untersuchung* eines kleinen Stückes aus der Portio und des Vaginaltumors ergab sich das Vorhandensein von zwei histologisch different gebauten Krebsen. Das obere Stückchen entsprach einem gewöhnlichen Carcinoma solidum simplex portionis, während das untere ein papilläres Kankroid darstellte. Zur Entscheidung, ob hier zwei getrennte Karzinome vorliegen, wurde das ganze Operationsmaterial zunächst in Formol fixiert. Dann wurden aus der Portio und der Vagina 3 große Blöcke in sagittaler Richtung herausgeschnitten, mit Haemalaun durchgefärbt, in Celloidin eingebettet und nach der *Langhans*'schen Methode

in kontinuierlichen Schnittserien untersucht. Die mittlere Schnittdicke betrug 25—30 μ. Es kamen 680 Schnitte zur mikroskopischen Untersuchung.

Auf weitaus der größten Anzahl der Schnitte lassen sich zwei getrennte Krebse von unter sich deutlich verschiedenem Charakter des Baues erkennen.

Der eine davon ist im obersten Abschnitt der Vagina gelegen, während der andere durch sein hauptsächlichstes Wachstum inmitten von mächtigen Zügen glatter Muskulatur und zwischen größern und kleinern Drüsen und Retentionscystchen der Cervix uteri und der Portio angehört.

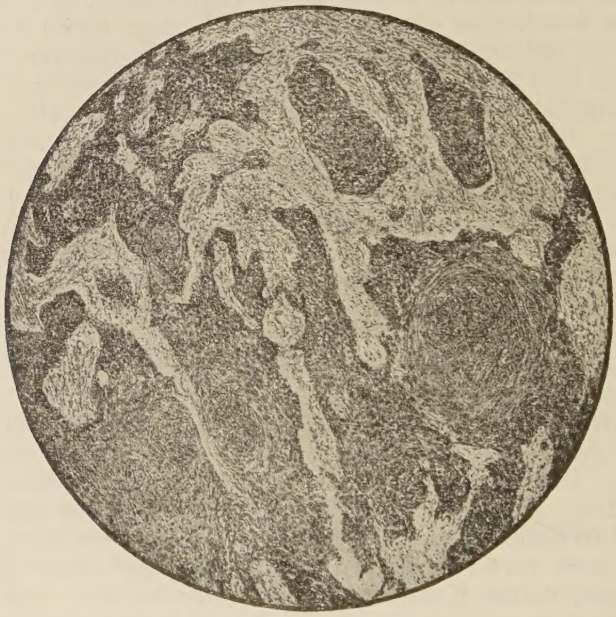

Das Gewächs der Vagina (Fig. 1) wird gebildet von einer Menge breiter, solider Zellstränge, die unter sich netzartig zusammenhängen, und, meist etwas mehr in der Tiefe und gegen das dortige gesunde Gewebe hin, von größern und kleinern isolierten Zellnestern. Die Zellen dieses Tumors sind groß, polygonal, hie und da mit feinen Stacheln besetzt und haben einen meist rundlichen, mäßig chromatinreichen Kern. An vielen Orten zeigen die Zellen Verhornung und bilden auch reichliche, oft konzentrisch geschichtete Hornperlen, besonders kräftig in den oberflächlichen Partien. Das mit schmalen Bündeln glatter Muskulatur durchsetzte bindegewebige Stroma ist zell- und gefäßreich und mit zahlreichen Lymphocyten in-

filtriert. An vielen Orten bildet das Stroma ziemlich schlanke Papillen, auf denen krebsiges Material sitzt. Die nach unten direkt anschließende Vaginalschleimhaut zeigt teils normalen, teils etwas atypischen Charakter infolge entzündlicher Vorgänge in der Tunica propria und Submukosa: Reichlichere Gefäßbildung und diffus starke Infiltration von Leukocyten, vornehmlich Lymphocyten; stellenweise fehlt darüber das Epithel.

Deutlich anders ist der Cervixkrebs (Fig. 2) gebaut. Ziemlich plumpe, breitere und schmälere solide, netzförmig zusammenhängende Zellstränge und -zapfen von rundlichem Querschnitt, manchmal mit kolbigen Auftreibungen und gröbern und feinern Abzweigungen durchziehen ein an Volumen stellenweise ungefähr gleiches, stellenweise etwas überwiegendes Zwischengewebe. Die Zellen dieser Stränge sind mittelgroß, leicht polymorph, mit undeutlichen Grenzen. Die Zellkerne sind groß, chromatinreich, von wechselnder Form und Volumen, meist rundlich, hie und da länglich-oval bis spindelig. Ziemlich spärlich finden sich in den Krebszellsträngen zentrale Nekrosen; Verhornung und Riffzellen konnten in keinem Schnitte nachgewiesen werden. Im bindegewebigen Stroma des obern Teils des Tumors liegen kleine von rundlichem und etwas größere von leicht papillärem Querschnitt, mit einer Schicht hoher Zylinderepithelzellen mit basal gestelltem Kern ausge-

kleidete Cervixdrüsen. Diese sind an einzelnen Stellen leicht dilatiert. An andern Stellen sind Krebszapfen direkt in ihr Lumen durchgebrochen. Mehr in der Tiefe bahnen sich die Krebszapfen ihren Weg durch kräftige Bündel glatter Muskulatur, während sich nach unten zu der Krebs etwas oberflächlicher in einem mehr rein bindegewebigen Stroma nach der Vagina fortsetzt. Das Zwischengewebe ist überall mehr oder weniger reichlich von Lymphocyteninfiltraten diffus durchsetzt und gut vaskularisiert.

Histologisch charakterisiert sich das Karzinom der Vagina als ein typisches verhornendes Plattenepithelkarzinom (Kankroid) von z. T. papillärem Bau, während dasjenige der Portio dem typischen gewöhnlichen Carcinoma solidum simplex der Portio uteri entspricht.

Während nun auf der Mehrzahl der Schnitte diese beiden Tumoren durch eine zwar schmale, aber doch deutliche Vaginalschleimhautzone (von ca. 2—4—5 mm) von ebenderselben etwas atypischen Beschaffenheit, wie für die nach weiter unten anschließende Schleimhaut schon beschrieben worden ist, von einander getrennt sind, schiebt sich das Carcinoma solidum, teilweise mittelst Unterwachsung der Vaginalschleimhaut an zwei Stellen durch ungefähr 30 und 70 unmittelbar sich folgende Serienschnitte hindurch (No. 215—245, 550—620), gänzlich nur an der äußern Oberfläche liegend, sehr nahe an das Kankroid heran. Die beiden Tumoren berühren sich sogar an dieser letztern Stelle, während 30 weiterer Serienschnitte (No. 620—650), aber sie verhalten sich gegenseitig immer so, daß keiner irgendwie seinen speziellen ausgeprägten Strukturcharakter dabei veränderte. Auf jedem Schnitte kann histologisch ohne Schwierigkeit sofort entschieden werden, welcher Anteil diesem und welcher Anteil jenem Tumor angehört, was sich überdies auf einer Reihe von sich unmittelbar folgenden Schnitten am Verlaufe der einzelnen Krebszapfen leicht nachkontrollieren läßt.

Ergibt sich schon aus der eben beschriebenen Verschiedenheit der histologischen Struktur der Eindruck, daß es sich wohl um zwei differente primäre Karzinome handeln könne, so muß nun noch die Frage, ob sich denn der strikte Nachweis für ihre primäre Multiplizität erbringen lasse, näher angegangen werden.

Als Kriterien für die primäre Multiplizität von Geschwülsten, speziell Karzinomen, verlangte *Billroth*[1]) seinerzeit die Erfüllung der folgenden 3 Bedingungen:

1. Die Karzinome müssen eine verschiedene histologische Struktur haben.

[1]) Billroth, Allgem. chirurg. Path. u. Therapie, 1889, pag. 908.

2. Jedes der Karzinome muß histogenetisch vom Epithel des Mutterbodens abzuleiten sein.
3. Jedes Karzinom muß seine eigenen Metastasen machen.

Mit der wachsenden Anzahl der kasuistischen Fälle zu diesem Thema wurden dann auch diese Kriterien diskutiert und kritisiert. Schon *Bucher*[1]) machte darauf aufmerksam, daß die gleiche Krebsart aus gleicher Matrix an zwei verschiedenen Körperstellen sich gebildet haben könne (z. B. multiple Hautkrebse) und daß Metastasen überhaupt fehlen können. Er verlangt deshalb, daß noch weitere Kriterien herbeizuschaffen seien. Das von *Schimmelbusch*[2]) benutzte Moment, daß Metastasen keine aktive Beteiligung des Epithels des von ihnen befallenen Organs zeigen und eine Reihe anderer Erfahrungssätze seien in Betracht zu ziehen. So sei zu beachten, ob etwa der Krebsbildung eine jener chronischen Veränderungen vorausgegangen sei, die gern zu Karzinomen führen. Dann gälten namentlich die allgemeinen Regeln für die Stellung der anatomischen Diagnose, was primäre Geschwulst, was Metastasen, d. h. unsere Kenntnisse von dem Typus, von den Praedilektionsstellen primärer und sekundärer Neubildungen u. dgl. m.

Die Ansicht von *Lubarsch*[3]) ging ebenfalls dahin, daß die 3 *Billroth*'schen Kriterien weder immer zu erbringen, noch völlig ausreichend seien, „besonders bei den multiplen Krebsen des gleichen Organs; hier muß vielmehr der Hauptnachdruck darauf gelegt werden, daß soweit das irgend möglich ist, die metastatische Natur des einen der beiden oder mehrfachen Krebse ausgeschlossen werden kann . . . Weder das erste noch das zweite der *Billroth*'schen Kriterien schützt vor groben Irrtümern, denn der Nachweis der Ausgangspunkte ist bekanntlich überhaupt mit sehr großen Schwierigkeiten verknüpft und die verschiedene histologische Struktur kann nur dann als ein für die meisten Fälle zuverläßiger Führer angesehen werden, wenn er sich auf den Nachweis ganz verschiedener Epithelarten erstreckt."

Auch zwei französische Autoren, *Lannois* und *Courmont*,[4]) sahen schon früher die völlige histologische Verschiedenheit des Baues als genügend sicheres Zeichen für eine doppelte primäre Anlage an.

Aus dem *Virchow*'schen Gesetz, daß diejenigen Organe, die erfahrungsgemäß häufig der Sitz primärer maligner Geschwülste bilden, seltener von Metastasenbildung befallen werden,

[1]) R. Bucher, Ziegler's Beitr. z. Allg. Path. u. path. Anat., Bd. 14.
[2]) Schimmelbusch, Arch. f. kl. Chir. Bd. 39.
[3]) Lubarsch, Ergebnisse d. path. Anat. Bd. 10. pag. 924 ff.
[4]) Lannois und Courmont, Revue de méd. 1894. Zit. in Zbl f. allg. Path. Bd. 6 (Referat).

zieht *Nehrkorn*[1]) den Schluß, „daß beim Vorkommen etwa zweier Karzinome in solchen gewöhnlich nur primär affizierten Organen von vorneherein die gegenseitige Unabhängigkeit sehr wahrscheinlich ist."

Nach *Oberndorfer*[2]) kann die verschiedene Struktur der Tumoren auch bedingt sein durch Veränderung oder das Vortreten bisher latenter Eigenschaften im metastasierten Epithel. Es kann also z. B. ein Schleimkarzinom des Darmes zu Metastasen von scirrhösem Bau in der Mamma führen. Gerade wegen der nicht seltenen metaplastischen Vorgänge in den Metastasen kann auch die Beurteilung letzterer gemäß der dritten *Billroth'*schen Forderung unter Umständen völlig versagen. Im übrigen werden multiple primäre gleichgebaute Karzinome auch völlig gleiche Metastasen machen können.

Nachdem sich so die Billroth'schen Kriterien für manche Fälle als mangelhaft und unanwendbar herausgestellt haben, hat sie *Goetze*[3]) unter Berücksichtigung unserer erweiterten Kenntnisse vor einigen Jahren auf den folgenden neuen Ausdruck gebracht:

1. Die einzelnen Tumoren müssen den grobanatomischen und mikroskopischen Aufbau der bekannten primären Karzinome ihres Standortes haben.
2. Kein Tumor darf einem der andern subordiniert sein durch eine der bekannten Formen der Metastase.
3. Unterstützt wird die Diagnose durch den Nachweis eines der bekannten gemeinsamen praedisponierenden, dysontogenetischen oder nosologischen Momente und eventuell durch eigene Metastasen.

Prinzipiell für die primäre Natur der Karzinome unseres Falles sprechende Momente gibt es nicht. Einzig im allerersten Beginn ihres Wachstums hätten vielleicht solche erbracht werden können. Denn sobald sich die örtliche Disposition des Epithels durch krebsige Umwandlung erschöpft hat — und das geschieht sehr bald —, so wächst das Karzinom bekanntlich nur noch aus sich selbst heraus *(Ribbert,*[4]) *Borst*[5]) u. A.). So finden wir denn auch in unserm Falle immer nur das Bild eines typischen fortgeschrittenen Krebses.

Es lassen sich aber andere positive Momente zugunsten der Diagnose „primär multiple Karzinome" aus der Beschreibung gewinnen. Die durchgängig gleichen und eindeutigen histologischen Befunde haben zwei in der Art ihrer Struktur deutlich verschiedene Karzinome festgestellt.

[1]) Nehrkorn, M. m. W. 1901.
[2]) Oberndorfer, M. m. W. 1905.
[3]) Goetze, Zschr. f. Krebsforsch. Bd. 13.
[4]) Ribbert, Das Karzinom des Menschen. Cohen, Bonn 1911.
[5]) Borst, Lehre von den Geschwülsten. Wiesbaden 1902.

Die primären Vaginalkrebse sind meist Plattenepithelkarzinome, während die Portiokrebse entweder Plattenepithelkrebse oder Carcinomata solida simplicia oder cylindrocellularia darstellen; Cervixkrebse sind histologisch in der Regel Zylinderzellkrebse, die sehr zu Carcinoma solidum simplex neigen. Ob unser Carcinoma solidum seinen Ausgang von der Cervix oder der Portio genommen hat, läßt sich nicht sicher entscheiden. Doch ist nach der Art des Weiterwachsens eher ein Ausgehen von der Portio anzunehmen, da die Portiokrebse meist zuerst nach der Vagina zu wachsen und erst später sich auf den Cervixkanal und die Corpusschleimhaut fortsetzen, in einem gewissen Gegensatz zum Cervixkarzinom, das sich mehr auf die Cervix beschränkt und von da in die Parametrien hineinwächst.

Damit ist es ersichtlich, daß unsere beiden Karzinome jedenfalls einen, den bekannten primären Karzinomen ihres Standortes analogen Aufbau haben.

Noch bleiben verschiedene Einwendungen zu beseitigen, d. h. vor allem das Verhältnis unserer Tumoren zu einander zu besprechen. Ist da die Tatsache der Metastase auszuschließen? Primäre Karzinome der Portio sind häufig, solche der Vagina im Gegensatz dazu recht selten. Zudem machen Karzinome der Portio gerne (auch diskontinuierliche) Metastasen in die Vagina hinein. *Schottländer* und *Kermauner*[1]) berechneten, daß die Vagina in 45% der Fälle miterkranke. Der Wege, auch für eine diskontinuierliche Metastase wären jedenfalls genug. Auch die Frage einer Implantation wäre schließlich zu erwägen.

Allen diesen Einwänden steht vor allem der eindeutige histologische Befund entgegen. Wie schon erwähnt, haben *Lubarsch* u. A. die völlige histologische Verschiedenheit des Baues als genügend sicheres Zeichen für eine doppelte primäre Anlage angesehen. Für den vorliegenden Fall können wir uns ihnen nur anschließen. Es wäre nach den bisherigen Erfahrungen über Metastase unwahrscheinlich, daß ein gar nicht den Charakter des Plattenepithelkrebses zeigendes Karzinom in seiner Metastase so typisch nur den Bau eines papillären Kankroids aufweisen würde (und ebensowenig umgekehrt).

Eventuell ließe sich noch der Gedanke erwägen, daß die Struktur von Metastasen durch den besondern Boden, auf dem sie wachsen, dahingehend beeinflußt würde, daß ihnen sekundär gleichsam besondere metaplastische Tendenzen ihres speziellen Substrates angehängt würden, sodaß also z. B. ein solider Portiokrebs in seiner Metastase, die er in die Vagina gesetzt

[1]) Schottländer und Kermauner, Zbl. f. Path. Bd. 23 (Referat).

hat, viel leichter der Verhornung anheimfiele, als in der Muttergeschwulst. Diese Möglichkeit wird aber in unserm Falle durch gar keine Beobachtung gestützt, weil wir allenthalben, und ganz besonders auch in der Zone, in welcher sich unsere beiden Karzinome einander nähern und berühren, nirgends irgendwelche Andeutungen von metaplastischen Vorgängen im einen oder andern Karzinom haben konstatieren können. Ja, man ist gerade dort versucht zu sagen, sit venia verbo, daß sie beide „ängstlich" ihren besondern Charakter bewahren.

Es mag hier auch mit einiger Berechtigung der Satz *Schimmelbusch's* herangezogen werden, wonach Metastasen keine aktive Beteiligung des Epithels des von ihnen befallenen Organs zeigen. Sehr anschaulich hat das z. B. *Kaufmann*[1]) in einem Falle beschrieben.

Dem Einwand, daß es sich um eine Implantation, sei es durch Kontakt oder anderswie gehandelt haben möchte, steht neben den Gründen, die *Milner*[2]) u. A. gegen das Vorkommen der Implantation auf epithelbedeckten Flächen anführen, und die es als sehr fraglich erscheinen lassen, natürlich ebenso die Dimorphie der beiden Karzinome entgegen.

Wir können uns darum die beiden Karzinome nur als koordiniert, nicht als subordiniert denken.

Bei der Sektion konnten nirgends Metastasen weder des einen, noch des andern Tumors nachgewiesen werden. Auch geht weder aus dem Sektionsbefund, noch aus der Krankengeschichte und Anamnese eines der für das Karzinom bekannten gemeinsamen, aetiologischen Momente (wie Leukoplakie, Lupus, Röntgenbestrahlungen, Arsenik etc.) hervor.

Irgend eine Ursache muß dafür natürlich vorhanden gewesen sein, doch besitzen wir leider keine Anhaltspunkte, um eine solche näher bestimmen zu können. Um eine solche Unbekannte zu definieren, müßte man wohl einen unbekannten Reiz äußerer oder innerer Natur annehmen, der ein an den beiden Stellen, an welchen diese zwei Karzinome entstanden sind, durch irgendwelche unbekannte Veränderungen gleichzeitig vorbereitetes Gewebe vorgefunden hat. Durch das Zusammentreffen und gemeinsame, vielleicht sich gegenseitig verändernde Fortwirken dieser ihrerseits irgendwie kausal bedingten Momente wäre dann weiterhin das Wachstum dieser primär multiplen Karzinome ausgelöst und unterhalten worden.

---

[1]) Kaufmann, Virch. Arch. Bd. 154.
[2]) Milner, Arch. f. klin. Chir. Bd. 74.